

# TROMBECTOMIA MECANICA DE M2 CON STENT TREVO NXT PROVUE 4X42 MM

DR AURELIO VEGA ASTUDILLO  
HOSPITAL UNIVERSITARIO PUERTA DE HIERRO-MAJADAHONDA

# TROMBECTOMIA MECANICA DE M2 CON STENT TREVO NXT PROVUE 4X42 MM

## CASO CLINICO:

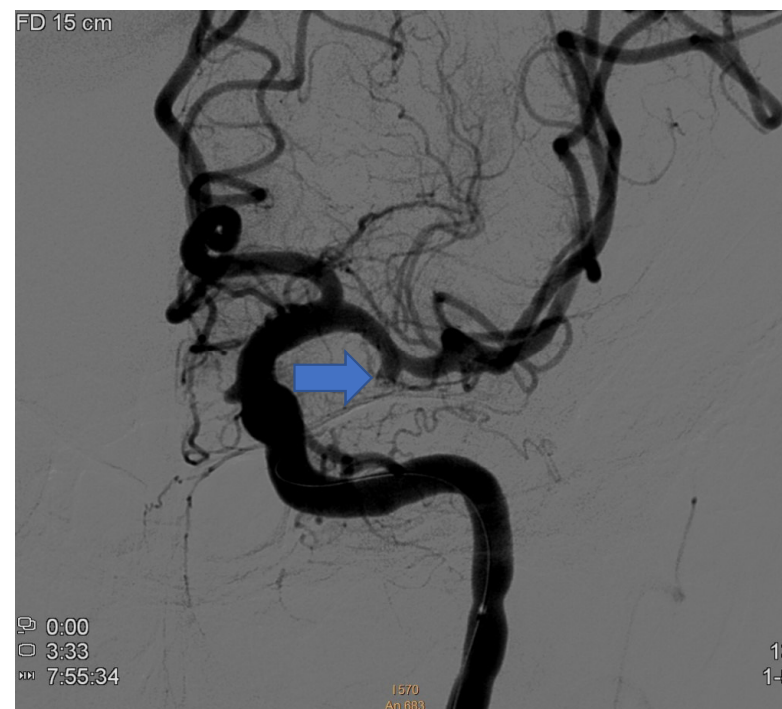
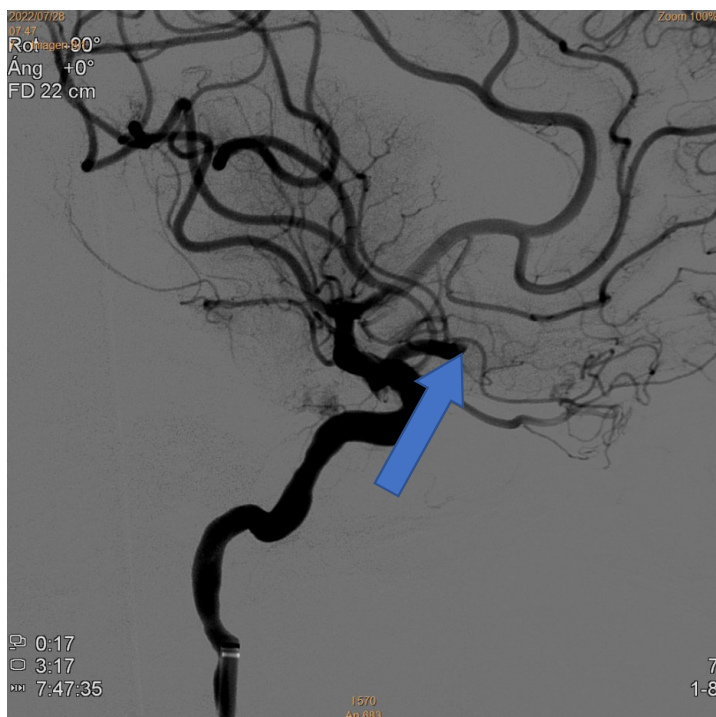
Paciente de 68 años de edad con AP de FA anticoagulada con dabigatran que acude a urgencias por cuadro brusco de hemiparesia derecha y afasia

NIHSS: 22

TAC Y ANGIO TC: Oclusión del origen de M2 (división inferior).

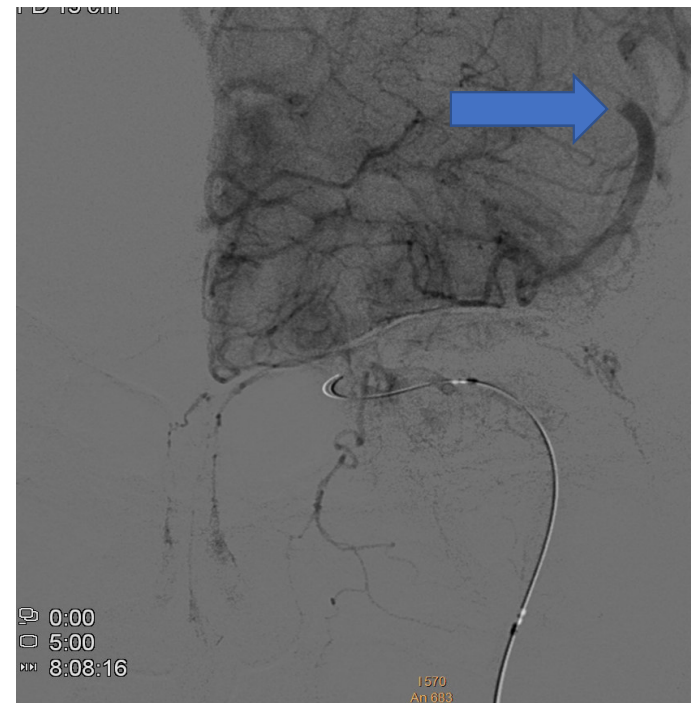
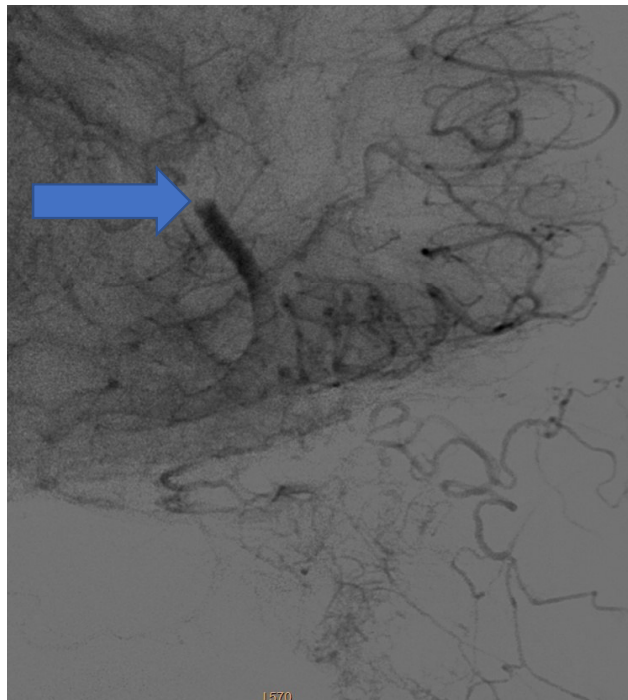
ASPECT: 8

## TROMBECTOMIA MECANICA DE M2 CON STENT TREVO NXT PROVUE 4X42 MM



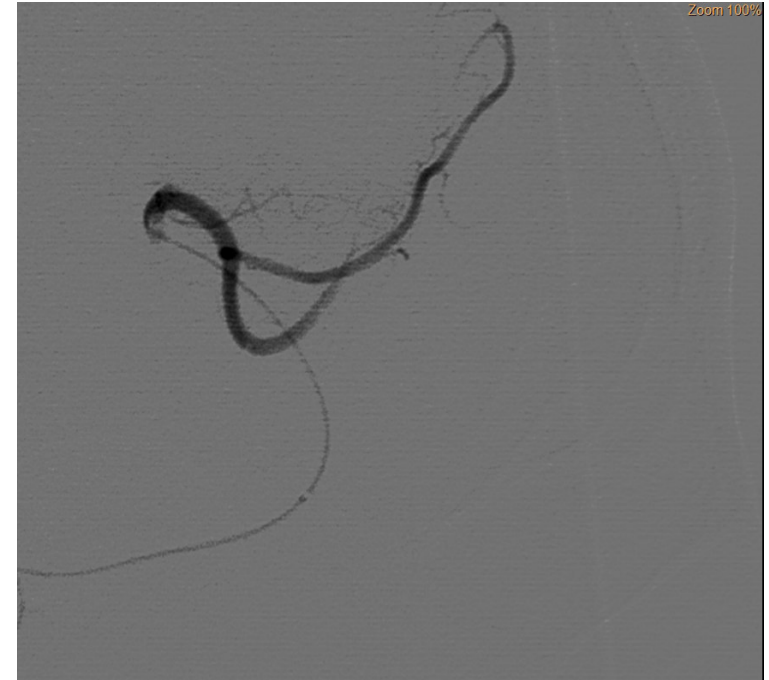
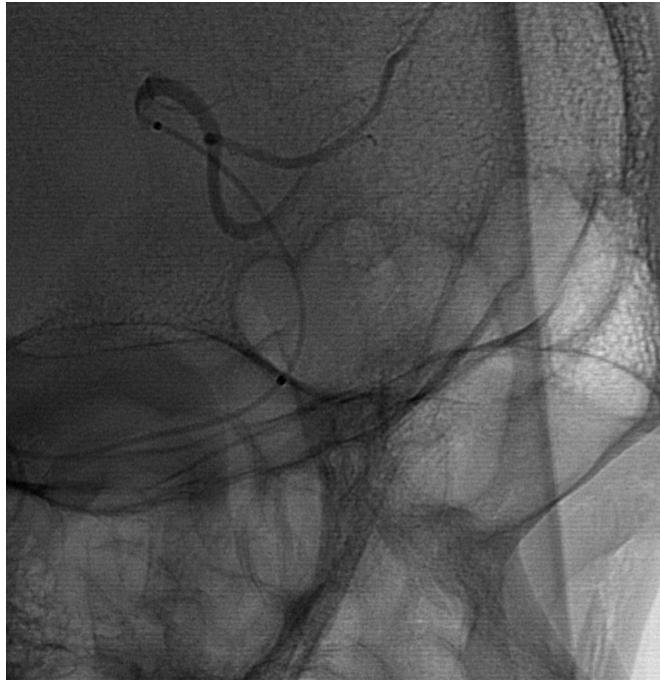Angiografía cerebral: Oclusión del origen de la división inferior de la art cerebral media izquierda (flechas)

TROMBECTOMIA MECANICA DE M2 CON STENT TREVO NXT  
PROVUE 4X42 MM



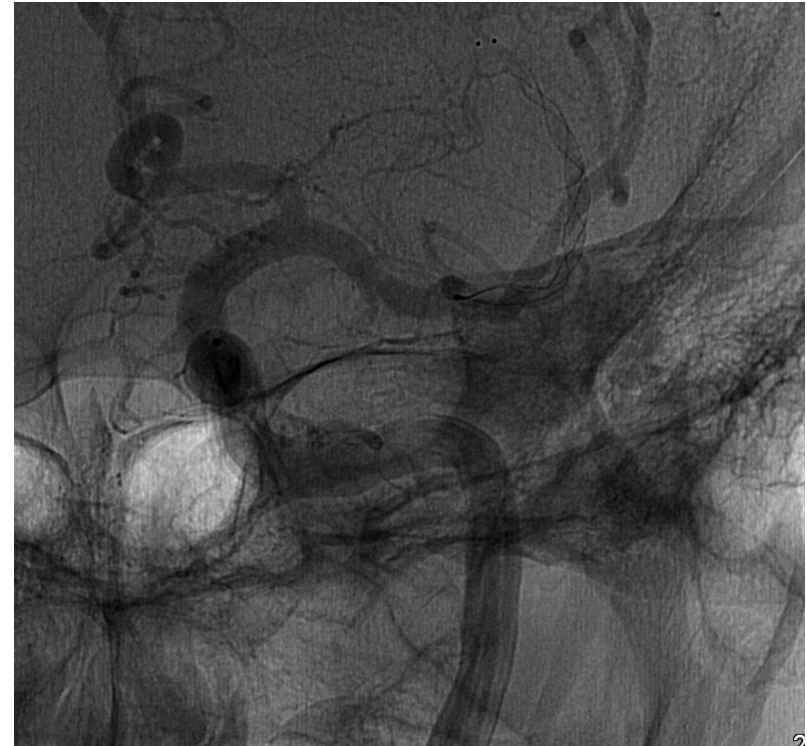
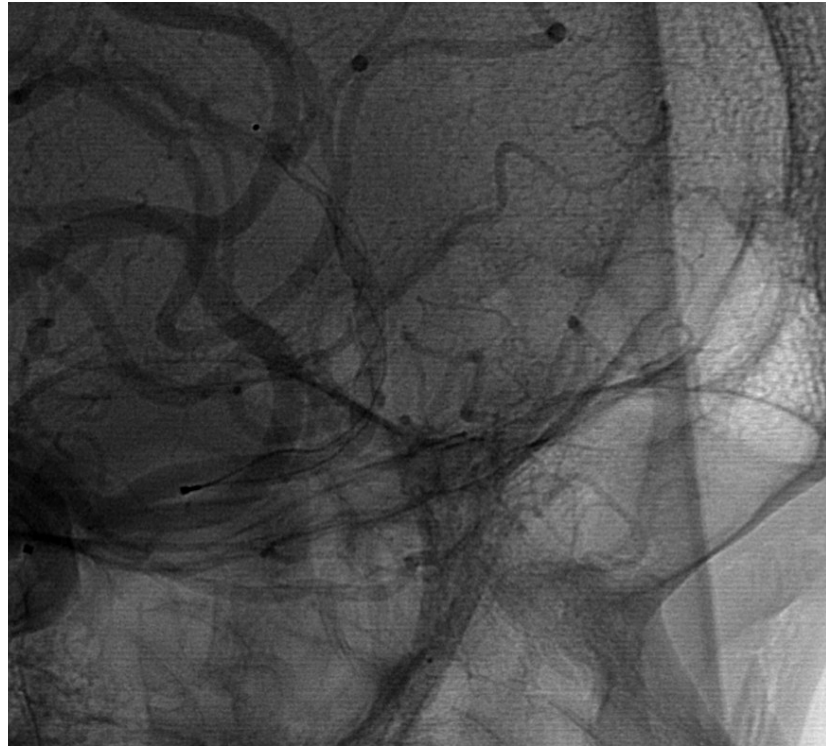
Después de dos pases con stentriever Preset 4x 40mm se obtiene recanalización con  
coclusión más distal de M2 (FLECHAS)

TROMBECTOMIA MECANICA DE M2 CON STENT TREVO NXT  
PROVUE 4X42



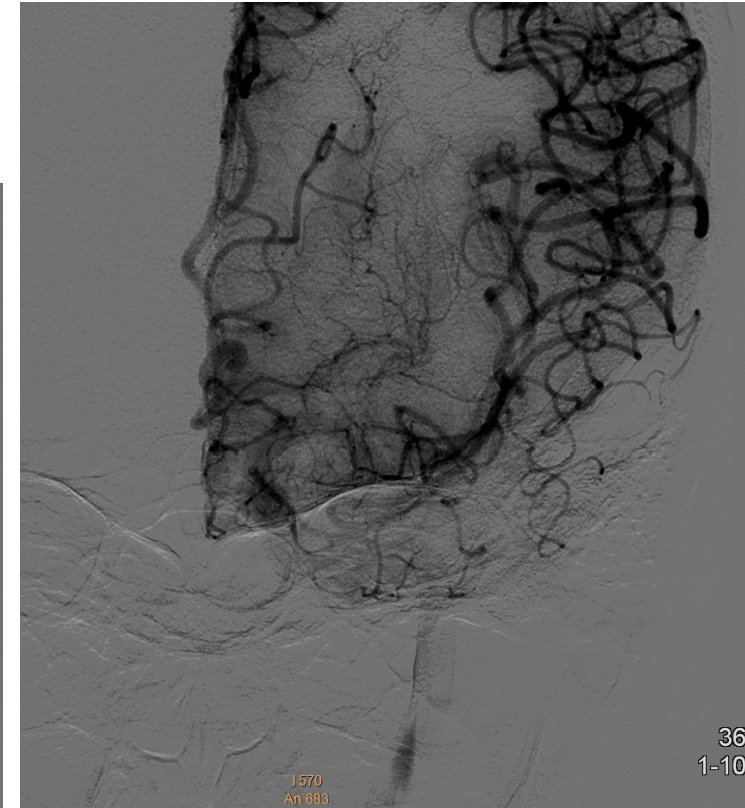
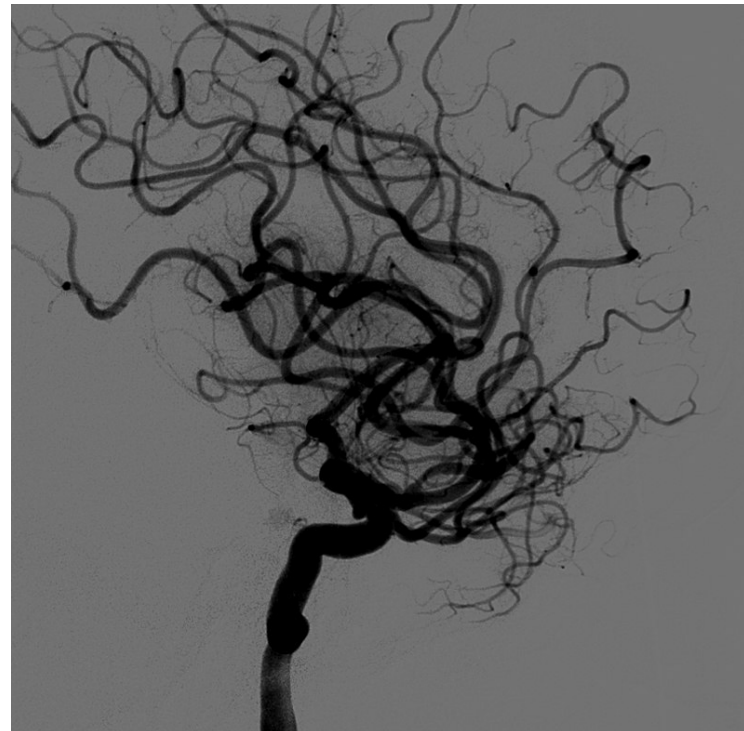
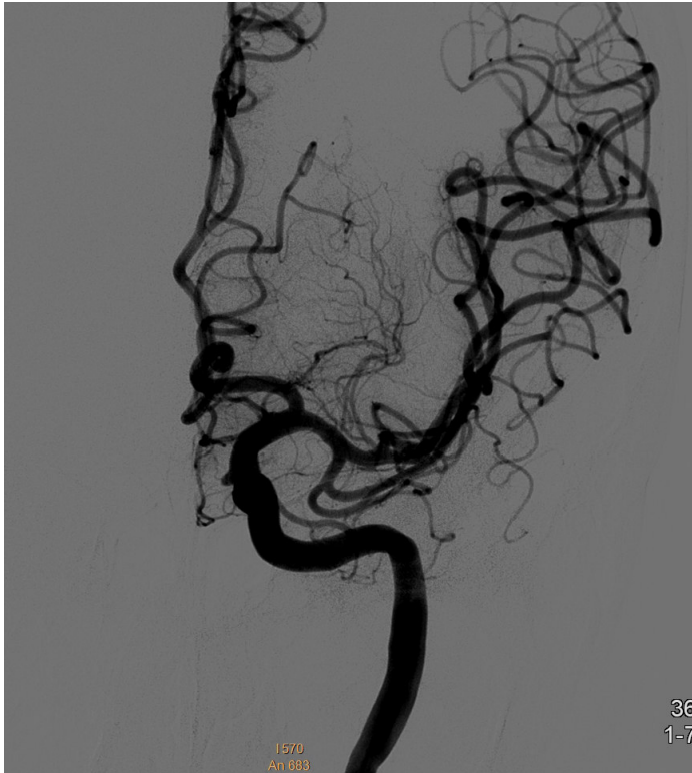Angiografía cerebral: Paso distal de la oclusión con microcateter 0,21 inches

TROMBECTOMIA MECANICA DE M2 CON STENT TREVO NXT  
PROVUE 4X42 MM



Despliegue del stentriver Trevo NXT Provue 4x42mm. Perfecta visualización y apertura del mismo

TROMBECTOMIA MECANICA DE M2 CON STENT TREVO NXT  
PROVUE 4X42 MM



Consecución de TICI 3 tras el primer pase de trombectomía con stentriever Trevo  
NXT Provue de 4 x 42 mm

TROMBECTOMIA MECANICA DE M2 CON STENT TREVO NXT  
PROVUE 4X42 MM

CONCLUSIONES:

- 1.-La familia de stentriever Treco NXT Provue tienen perfecta visibilidad y adaptabilidad a las paredes de la vasculatura intracraneal
- 2.-Al ser uno de los stentriever con más fuerza radial del mercado pueden ser de gran utilidad cuando otros stentriever fallan en la consecución de la trombectomía